

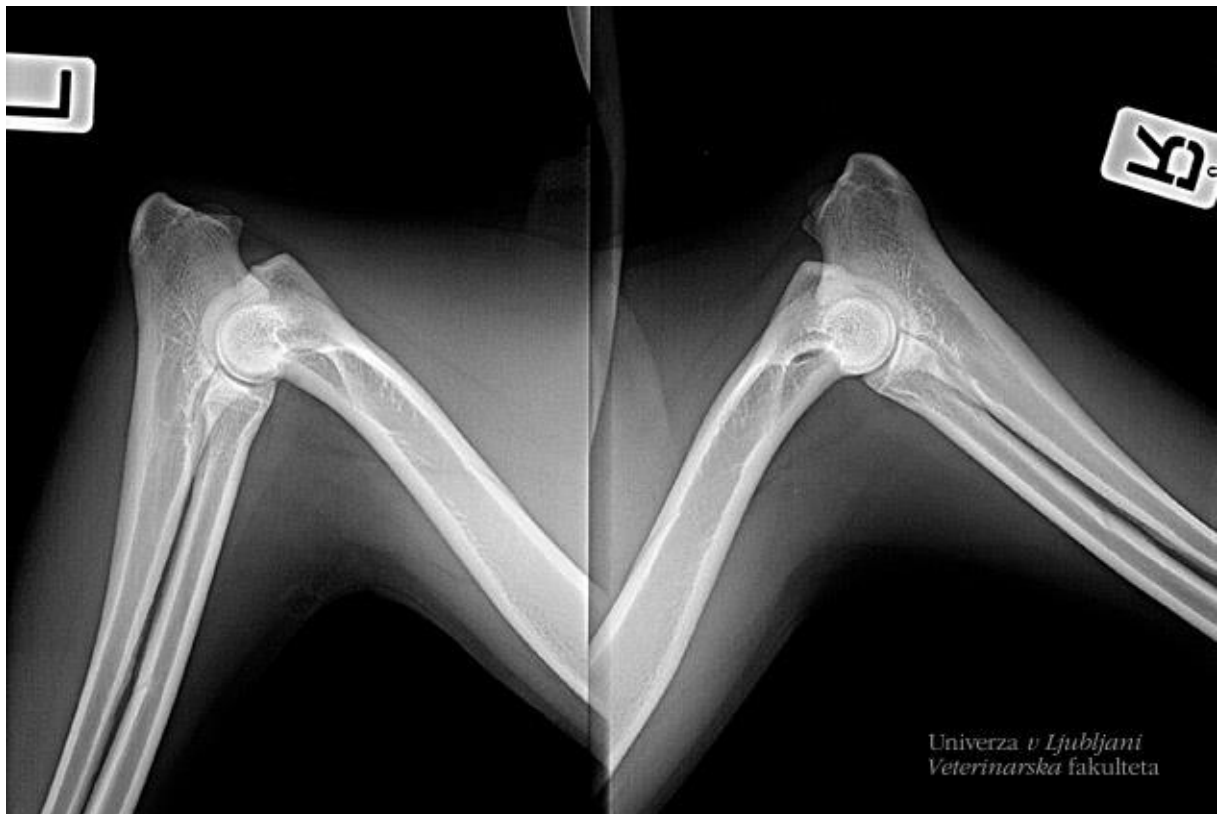

Univerza v Ljubljani
Veterinarska fakulteta

Rentgensko slikanje za ugotavljanje displazije pri psih

[Bojan Zorko](#),

18. september 2018



V Sloveniji trenutno opravljamo obvezno rentgensko slikanje različnih pasem psov za ugotavljanje displazije kolčnih, komolčnih in ramenskih sklepov ter hrbtenice. Slikanje lahko izvajajo le veterinarske organizacije, s katerimi je sklenjena pogodba s strani Veterinarske zbornice Slovenije (v nadaljevanju VZbSi).

Veterinarska organizacija, ki opravi slikanje, pošlje s priporočeno pošto posnetke in originalni rodovnik na Veterinarsko zbornico Slovenije, Cesta 24 junija 25, 1231 Ljubljana-Črnuče, s pripisom **Ocena displazije**. Digitalne slike, na katerih morajo biti obvezno podatki o slikani živali s številko čipa in datum slikanja, se pošiljajo na zgoščenci. Klasične slike pošiljamo na filmih, morajo pa biti prav tako označene in sicer s signirno metodo, katere se ne da izbrisati. S pošto je potrebno na priloženem obrazcu (Izjava veterinarja in lastnika pred ocenjevanjem displazije) poslati tudi natančen naslov veterinarske organizacije, ki je opravila slikanje, da bo lahko VZbSi izstavila kopijo izvida in račun za odčitavanje slik, ki ga bo opravila tričlanska komisija, potrjena s strani strokovne komisije VZbSi.

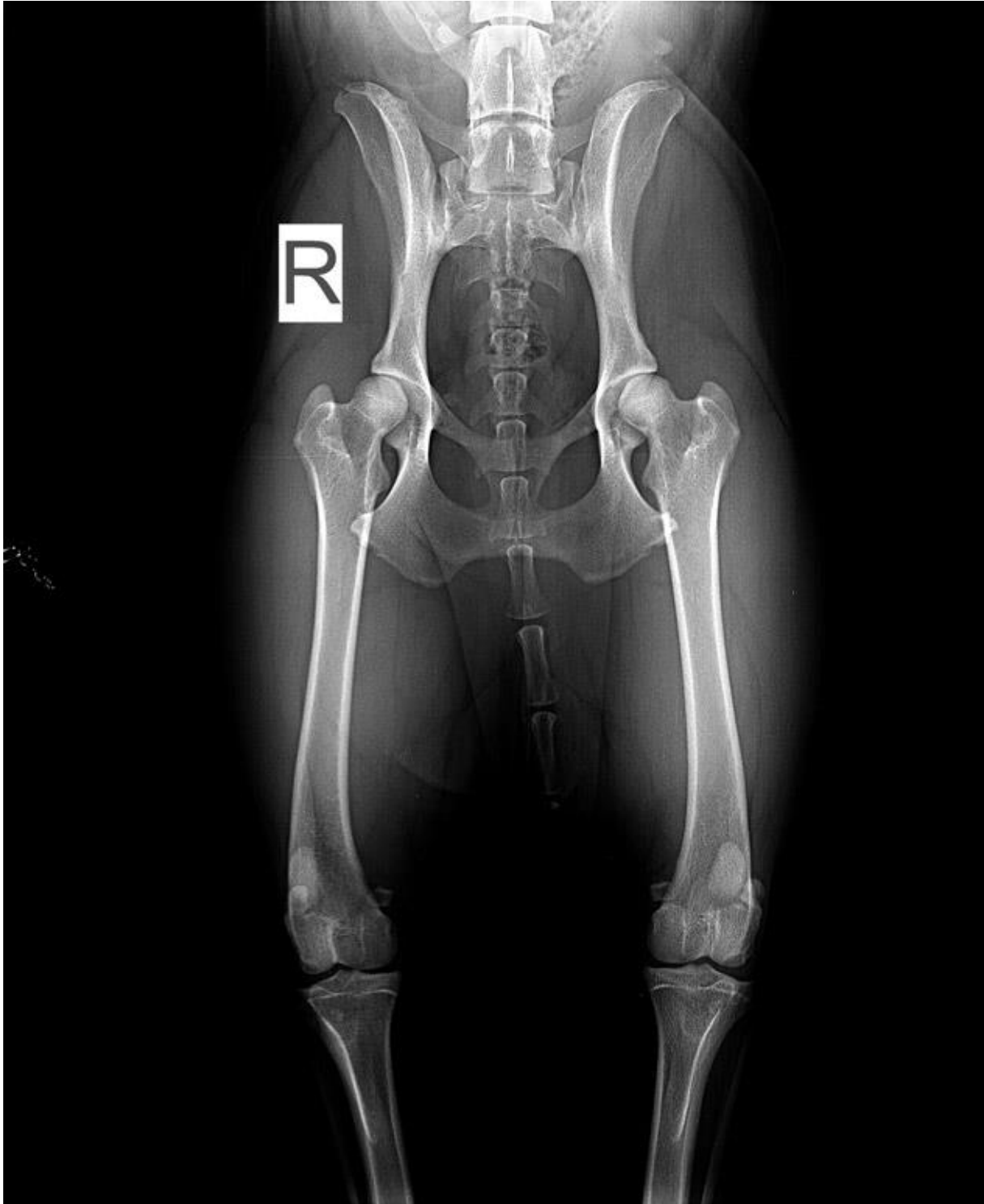
Veterinarska organizacija lastniku živali računa kompletno storitev vključno s stroški pošiljanja in odčitavanja, pri čemer se je potrebno držati SOP-ja, na podlagi katerega je narejena tudi kalkulacija v priporočenem ceniku VZbSi. Originalne rodovnike z vpisanimi ocenami in izvid bo zbornica poslala s priporočeno pošto lastnikom, zato vedno **preverite točen naslov lastnika psa v rodovniku**; če ni naveden, ga dopišite posebej.

Postopek pri rentgenskem slikanju

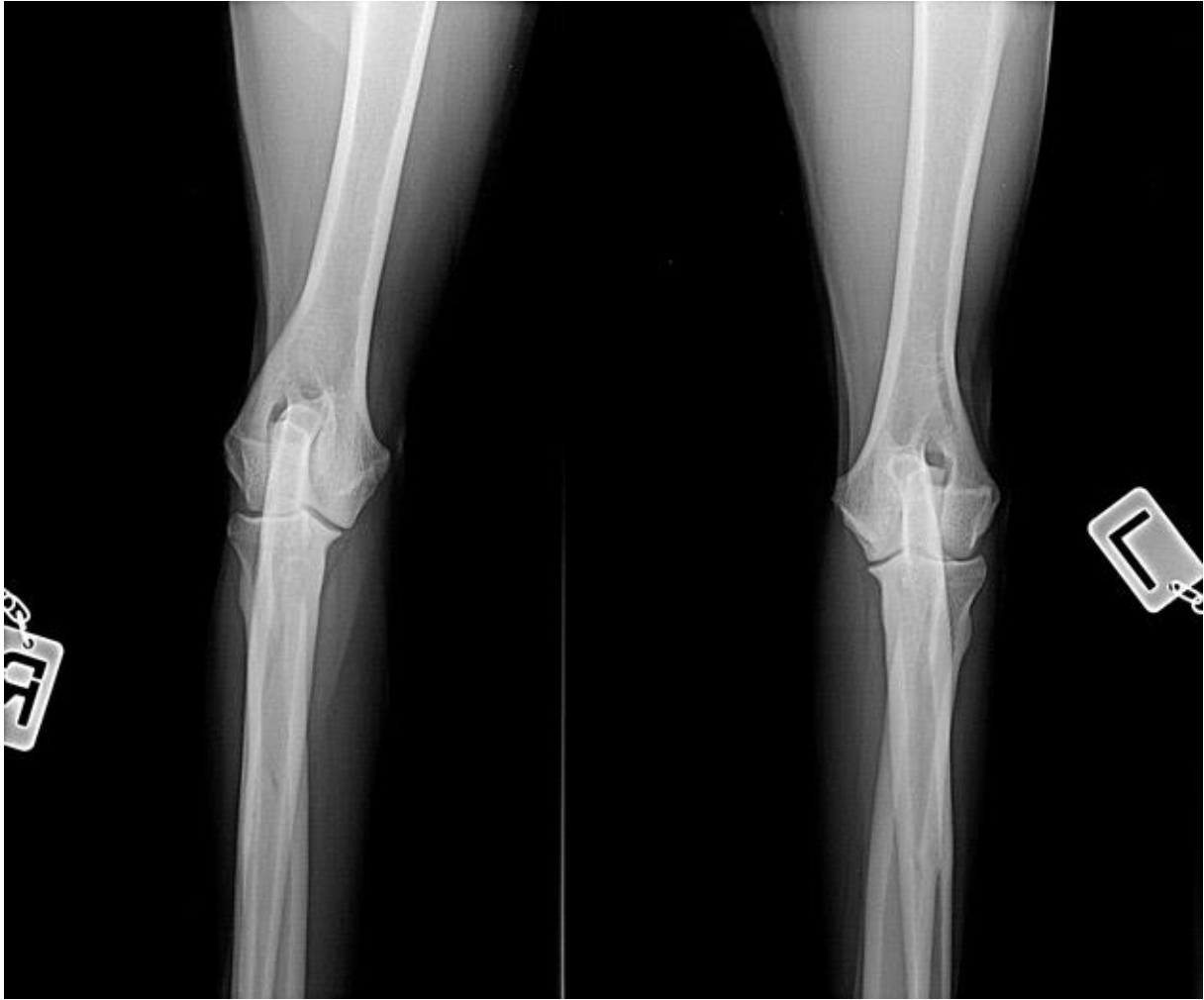- Minimalna starost psov pri slikanju je za večino pasem 1 leto in 18 mesecev za nekatere velike pasme. Zgornje starostne omejitve ni.
- Spisek pasem, ki se jih obvezno slika in pri kateri starosti, pošilja na VZbSi Kinološka zveza Slovenije.
- Psi morajo imeti originalni rodovnik.
- Pred slikanjem preverimo identiteto psa s številko čipa, ki mora biti tudi v rodovniku.
- Lastnik mora s podpisom potrditi, da je pes, ki bo slikan, tudi pes, za katerega je izdan ta rodovnik. Prav tako mora potrditi, da pes ni bil operativno zdravljen zaradi katere koli prirojene napake okostja. Izjava veterinarja in lastnika pred ocenjevanjem displazije je priložena.
- Pred posegom je potrebno vse pse klinično pregledati.
- Po dogovoru s Kinološko zvezo Slovenije se vsem pasmam psov odvzame kri za ugotavljanje DNK profila, razen če je bil ta že narejen, ali pa lastnik tega ne želi.
- Vsi psi morajo biti dovolj sedirani ali anestezirani, da se zagotovi popolna relaksacija mišic.
- Rentgenogrami morajo biti kvalitetni s prepoznavno strukturo kosti in pravilnimi pozicijami sklepov. Na slikah mora biti obvezno označena leva oziroma desna noga. Rentgenogrami z nepravilnimi pozicijami, neoznačeni ali tehnično slabi rentgenogrami bodo vrnjeni pošiljatelju na ponovno slikanje. Stroški zavrnitve in pošiljanja se obračunavajo po ceniku VZbSi.

Pri slikanju kolkov je obvezna ventrodorzalna projekcija s popolnoma iztegnjenimi nogami, simetrično medenico, na sliki morajo biti kolenski in kolčni sklepi, stegnenici morata biti vzporedni, pogačici na sredini sklepa, dorzalni rob acetabuluma se mora videti preko glavice

stegenice. Pri nemških ovčarjih mora biti na sliki tudi lumbosakralni prehod zaradi ocenitve prehodnih vretenc. Če veterinar na sliki kolkov opazi sumljive patološke spremembe, priporočamo še žabjo pozicijo, pri kateri mora biti na sliki cela in simetrična medenica, veliki trohanter mora biti projeciran kavalno od vratu stegenice. Dodatne projekcije se zaračunavajo dodatno (*slika 2*).



Pri slikanju komolcev sta obvezni stranska in anterioposteriorna projekcija obeh sklepov (*glej naslovno sliko zgoraj in sliko 3*). Pri sumljivih sklepih je priporočena še stranska projekcija v močni fleksiji komolca in polstranske projekcije, ki se zaračunavajo posebej.



Ramenski sklepi se slikajo v stranski projekciji. Hrbtenica se slika v stranski projekciji.

Veterinar lastniku ne daje nikakršnih ocen o stopnjah displazije

Tudi če opazi na sklepih hude spremembe in očitno displazijo, je take slike potrebno obvezno poslati na ocenitev, da se bodo take ocene zanesljivo vpisale v rodovnik in se bo tako preprečila škodljiva vzreja.

V primeru pritožbe na oceno se ta pošlje na VZbSi, ki bo določila nove ocenjevalce. Pritožbo je potrebno poslati v roku 15 dni od prejema ocene. Ta ocena je dokončna. V primeru, da je ocena enaka ali slabša, nosi stroške nove ocenitve lastnik, če je ocena boljša nosi stroške VZbSi. Pri nestrinjanju tudi s to oceno, se slike pošlje na Veterinarsko fakulteto na Dunaju, pri tem vse stroške krije lastnik.

Lastniki bodo dobili ocenitev stopenj displazije po klasifikaciji mednarodne kinološke zveze (FCI) in mednarodne skupine za kolcolce (IEWG). Ocene kolkov se označujejo s črkami (A, B,

C, D, E), ocene komolcev s števkami (0, 1, 2, 3), ocene ramena s števkami (0, 1). Kateri psi dobijo vzrejno dovoljenje, določi Kinološka zveza Slovenije.

Prenos datoteke: [Izjava veterinarja in lastnika pred ocenjevanjem displazije.](#)